



ГОЛОВА

В этой области зачастую присутствуют повреждения, возникающие в следствие использования автомата для оглушения, применяемого в качестве метода инсенсбилизации рыбы, до отрезания жабр и её обескровливания.

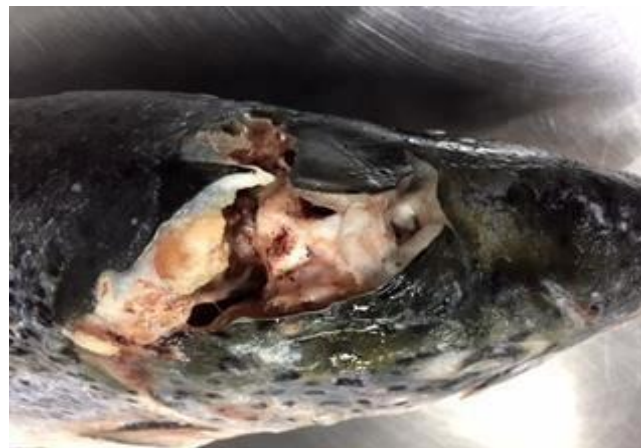Приемлемыми считаются порезы и шелушения кожи в следствие оглушения, при условии, что они не приводят к деформации или обнажению мышечной ткани и/или полостей.

Принять	Отклонить
	

Принять

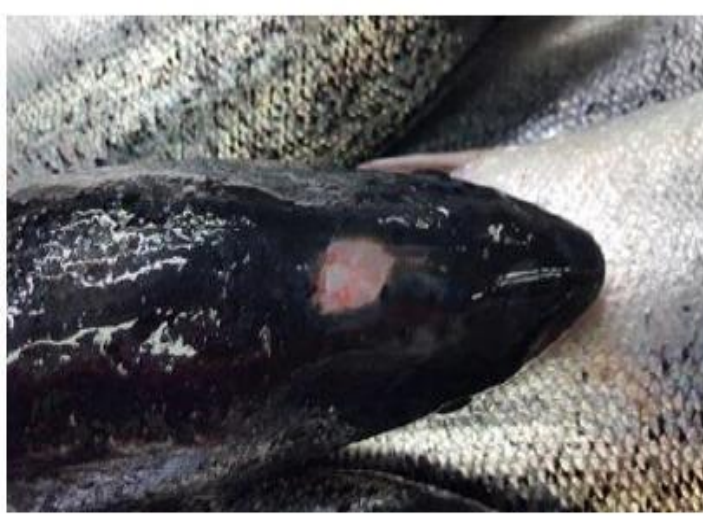

Отклонить



Принять

Отклонить



Принять



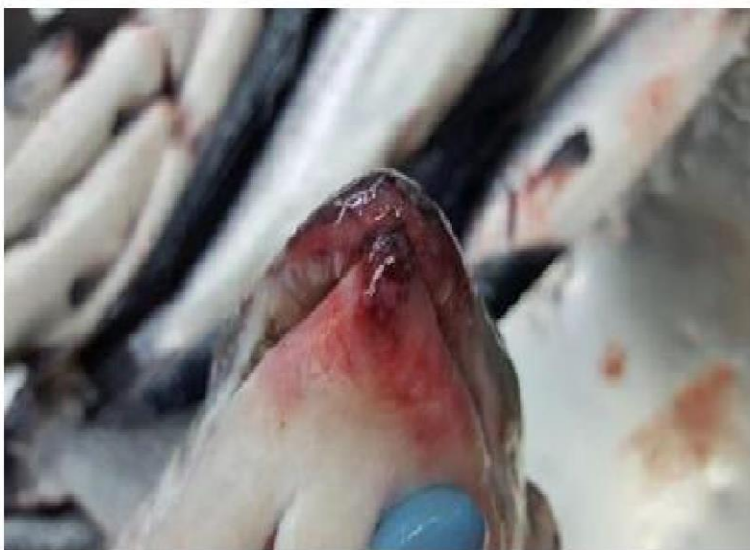Отклонить



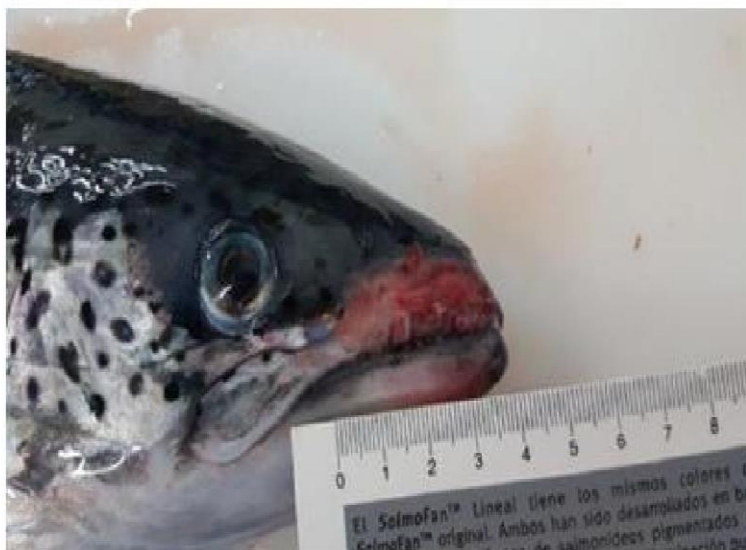РОТ

Считается приемлемым наличие воспаления (красноватая окраска) в области рта, при условии цельности кожного покрова. Таким образом, следует отклонять любые повреждения, деформации и/или обнажение мышечной ткани и/или полостей.

Принять

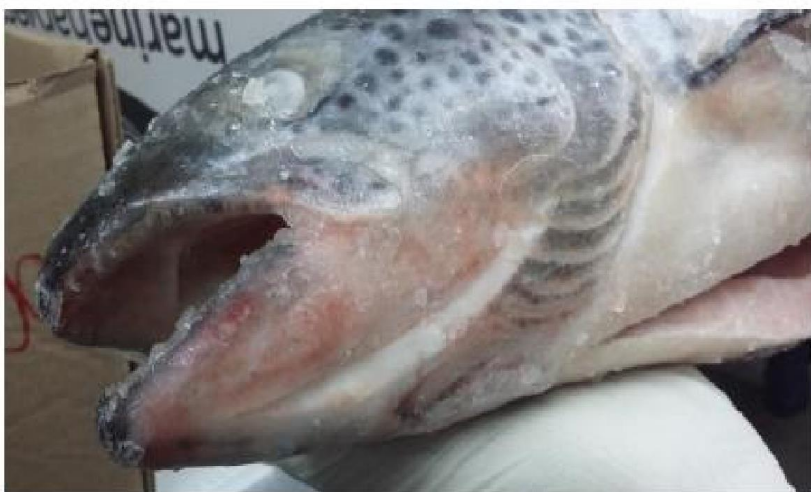
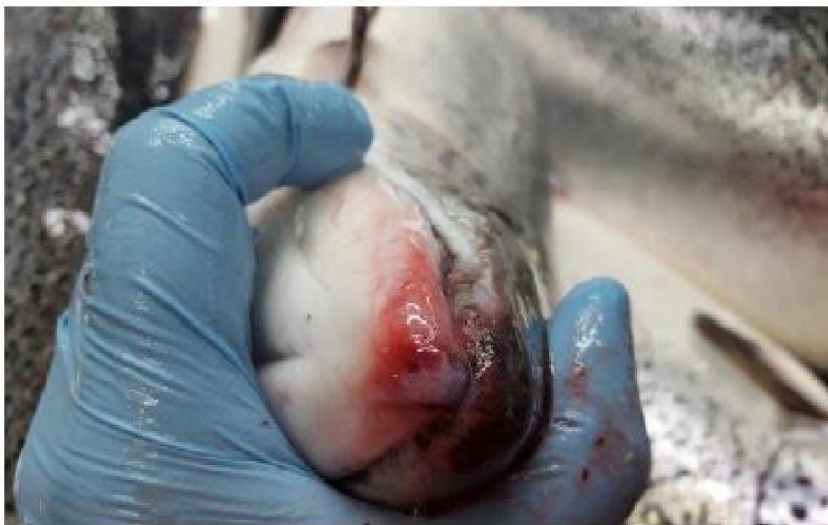
Отклонить

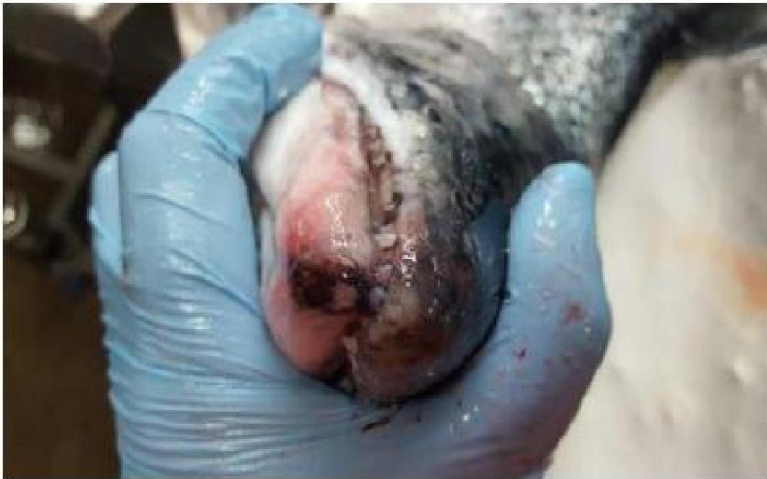

Принять

Отклонить



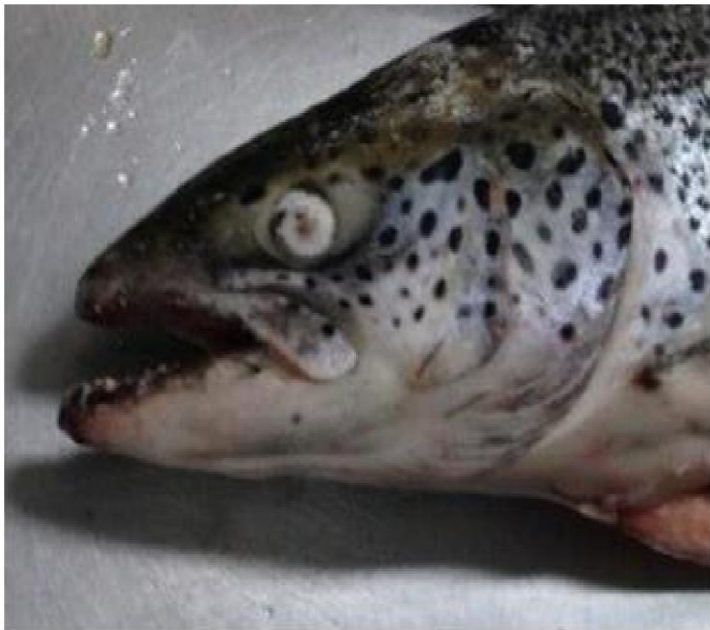
Принять



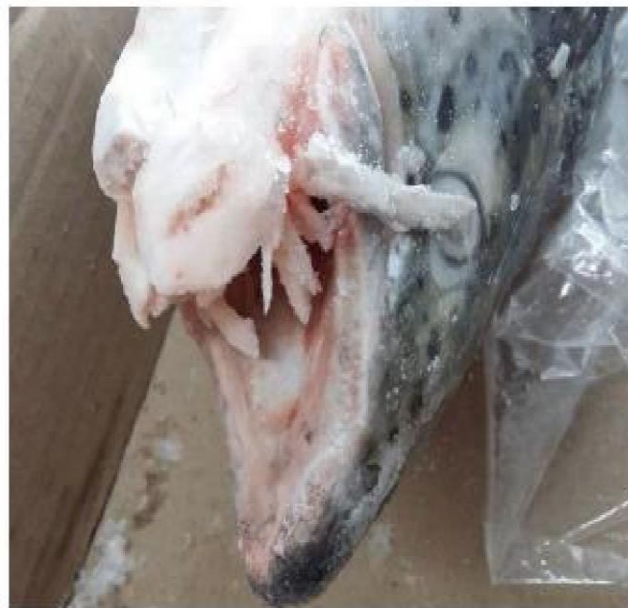Отклонить



Принять



Отклонить



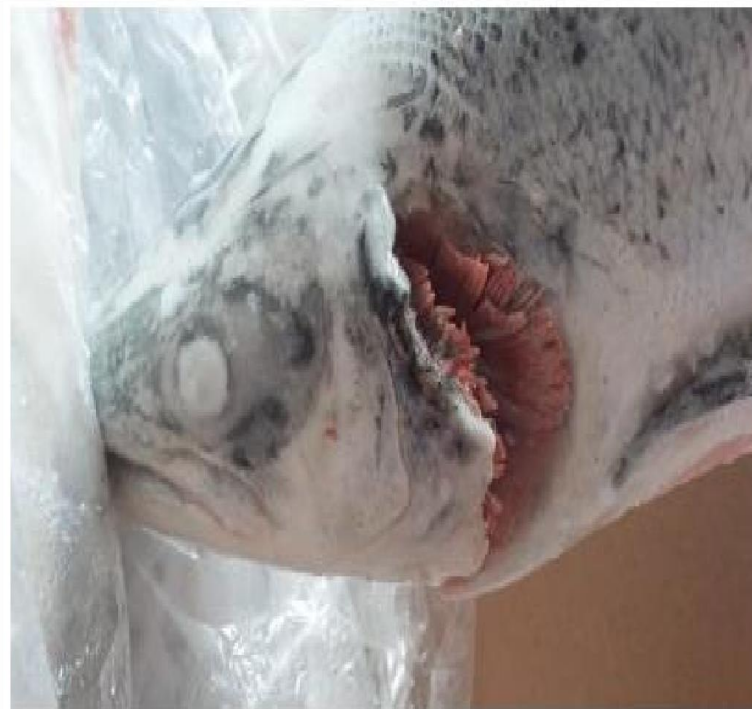ЖАБЕРНЫЕ КРЫШКИ И ЖАБРЫ

В этой области возможны повреждения в следствие надрезания жабр для обескровливания рыбы при убое. Считаются приемлемым наличие порезов в этой области, при условии, что они соответствуют операциям, свойственным технологическому процессу.

Наличие обрезанных жаберных крышек и/или изъеденный внешний вид, деформации и/или обнажение мышечной ткани и/или полостей представляет собой отклонение.

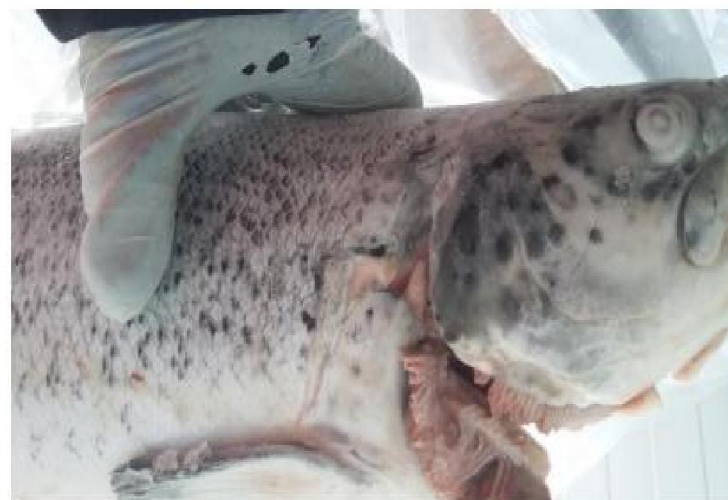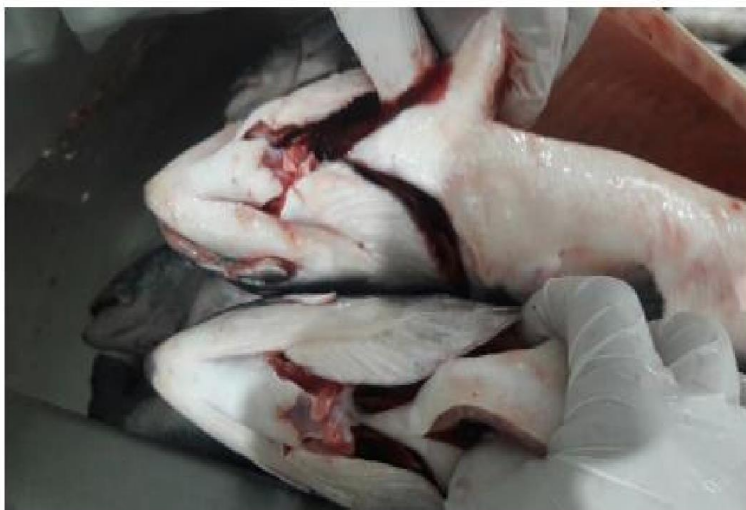Принять

Отклонить

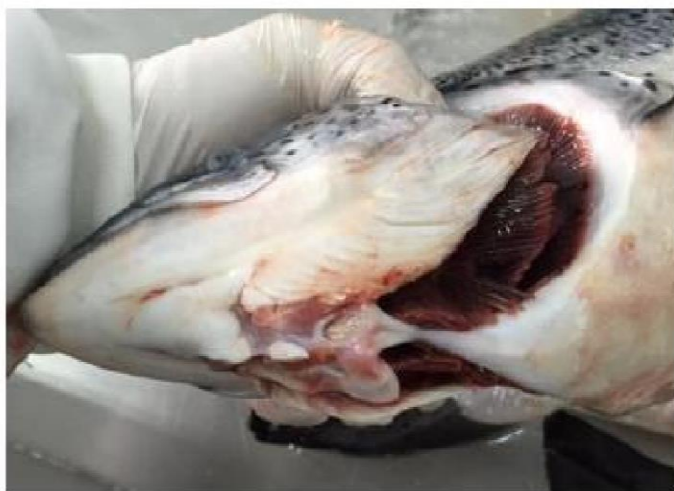
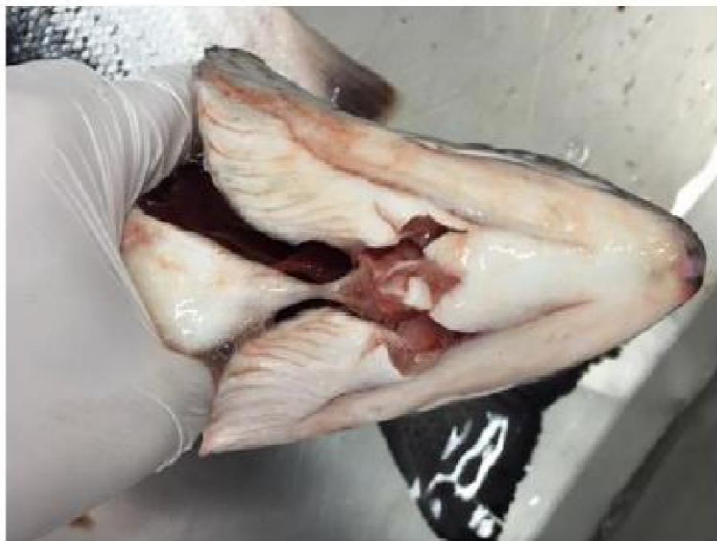
Принять

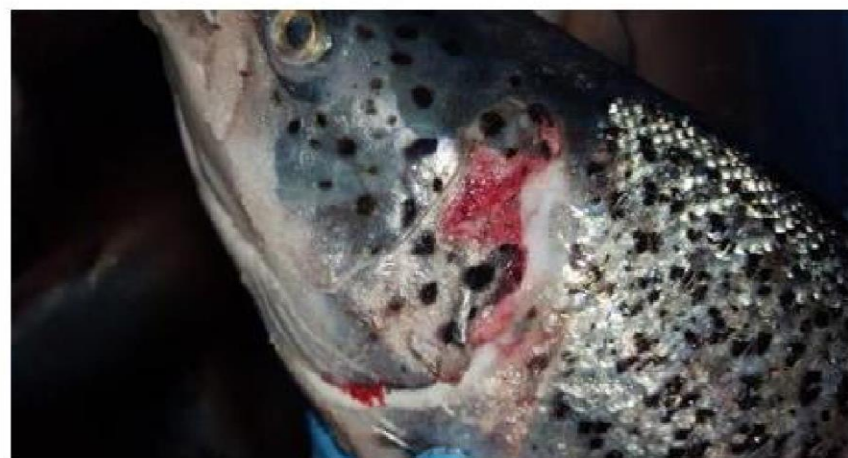Отклонить



Принять

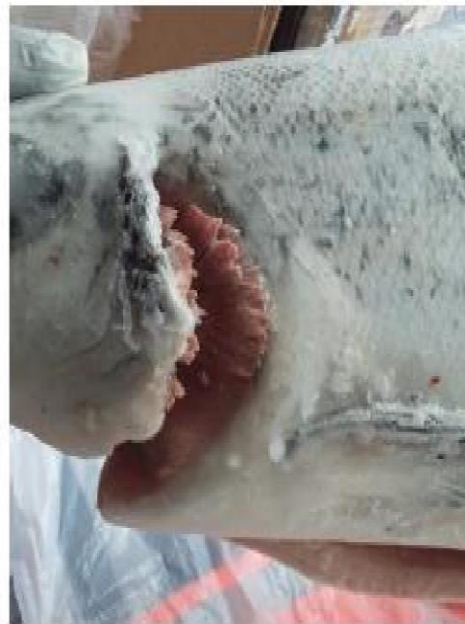

Отклонить



Принять

Отклонить



ПЛАВНИКИ И ХВОСТ

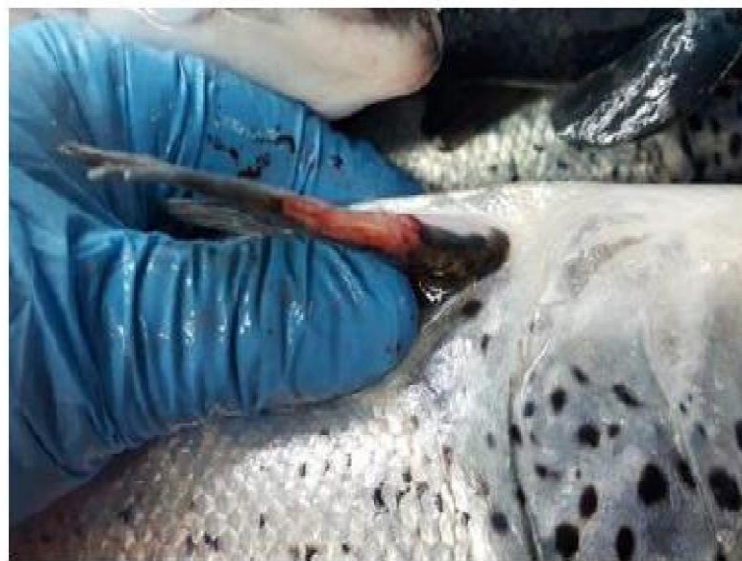Считается приемлемым наличие воспаления (красноватого окраса) на вентральных плавниках и хвосте, при условии их цельности.

Таким образом, полное или частичное повреждение плавников или хвоста, а также их деформация и/или наличие на них травм с обнажением подкожной или мышечной ткани является отклонением.

Исключение составляют надрезы между лучевыми костями плавников и хвостом, при условии, что они являются следствием процесса убоя и переработки, и, следовательно, не имеют признаков воспаления, а также механического перелома плавников или хвоста при изъятии рыбы с тележек для замораживания или при глазировании и/или упаковке.

Принять

Отклонить



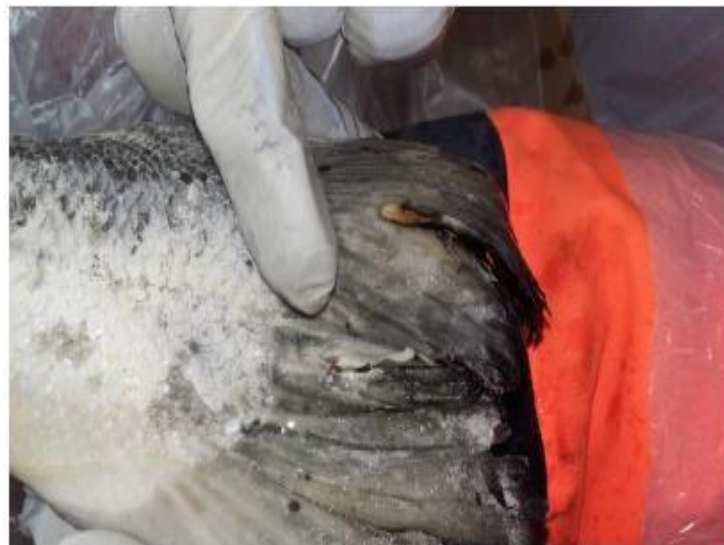Принять

Отклонить



Принять

Отклонить



Принять



Отклонить



КОЖА

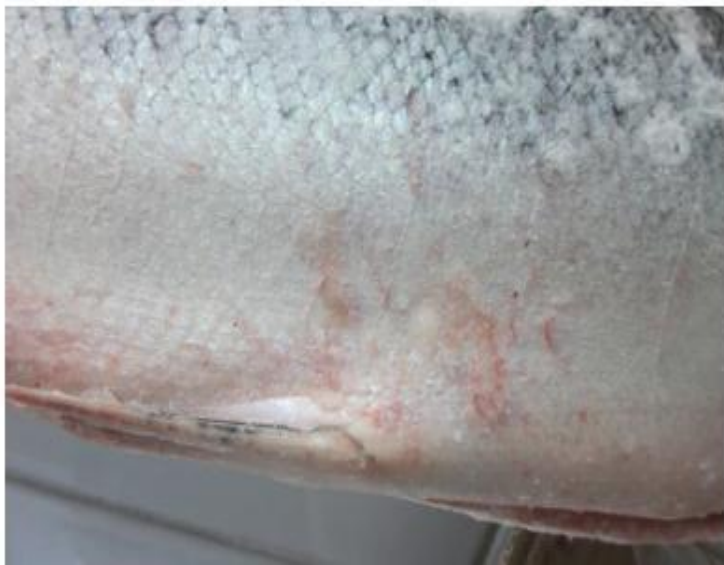Считается приемлемым наличие на коже петехий, шрамов и шелушений, при условии, что они не связаны с деформацией и обнажением мышечной ткани и/или полостей.

В то же время, является отклонением наличие паразитов и кровоизлияний, не являющихся петехиями.

Принять	Отклонить
 A close-up photograph of a salmon's skin. The scales are silvery and slightly iridescent. There are several small, distinct red spots (petechiae) scattered across the skin surface. The fish is being held by a person's hand, which is visible at the bottom of the frame.	 A photograph of a salmon lying on a surface. The entire side of the fish is covered with numerous small, bright red spots (petechiae). The spots are densely packed in some areas and more sparse in others. A person's hand is visible at the top, holding the fish.

Принять

Отклонить



Принять



Отклонить



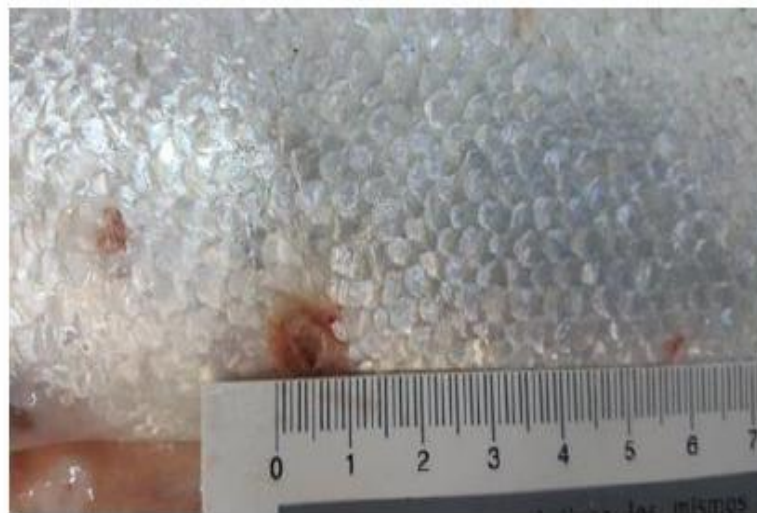
Принять

Отклонить



Принять


Отклонить



Принять



Отклонить



МЫШЦЫ

Считается приемлемым изменение в окрасе мышц из-за наличия меланоза лёгкой или средней степени. Следует отклонять продукцию при наличии очагов размером более 5 см, линейных повреждений более 10 см, общей диффузной инфильтрации.

Принять



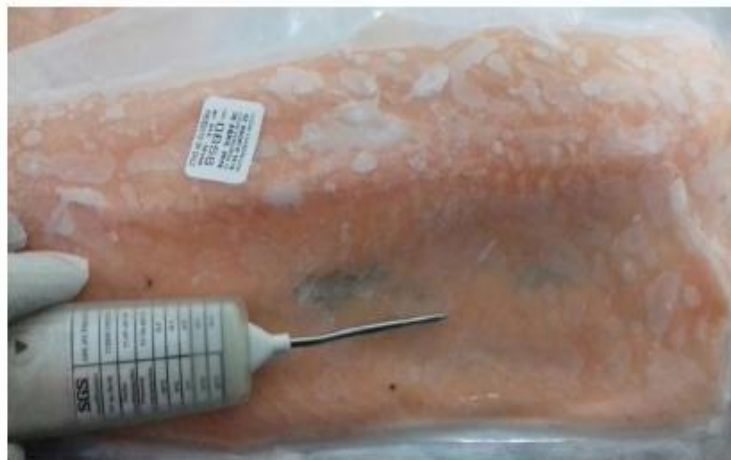Отклонить



Принять



Отклонить



Принять

Отклонить



Принять

Отклонить



Принять

Отклонить

